Ein Beitrag zur Geschichte

der

Ligatur der Arteria lingualis

bei

Operationen an der Zunge.

Inaugural-Dissertation

verfasst mit Genehmigung

der

medicinischen Fakultät der Universität zu Rostock

von

Alexander Mozer.

Rostock, 1868.

Carl Boldt's Buchdruckerei.

Die Geschichte der Unterbindung der arteria lingualis, wo dieselbe als selbständige Operation einer Operation an der Zunge zur Vermeidung einer grössern Blutung vorherging, beginnt erst in der Mitte der dreissiger Jahre. Zu Anfang dieses Jahrhunderts unterband allerdings schon Colomb (Cob. Medizinisch-chirurgische Werke. Aus dem Französischen, mit Anmerkungen v. W. Harke. Leipzig, 1800.) die art. lingualis, aber nicht um einer Blutung bei einer Zungenoperation vorzubeugen. Er beobachtete ein Aneurysma der art. lingualis, richtete den Schnitt mehr nach der Lage des aneurysmatischen Sackes, als nach chirurgisch-anatomischen Regeln, öffnete den Sack und unterband mit Erfolg. Nach dem Zeugnisse Maisonneuve's scheint Flaubert im Jahre 1833 die Ligatur der lingualis als Voract zur Zungenexstirpation ausgeführt zu haben und macht auf die dabei vorkommenden Schwierigkeiten aufmerksam, (Maison.: des tumeurs de la langue. Paris, 1848, pag. 148); doch ist wie gesagt dieser Fall unsicher, und die erste sicher constatirte Lingualis-Unterbindung wurde 1835 von Mirault ausgeführt. (Neues Verfahren bei der Ligatur der von Krebs ergriffenen Zunge, von Mirault aus Angers. Schmidt's Jahrbücher 1835. Bd. VI, pag. 374.) Da dieser Fall schon aus dem Grunde von Interesse ist, weil er von der Schwierigkeit zeugt, mit welcher die Unterbindung des Gefässes am Lebenden verbunden ist, während seine Auffindung an der Leiche für den mit der Anatomie Vertrauten zu den leichtesten Operationen zu rechnen ist, so theile ich im Fol-

genden einen kurzen Auszug des Berichtes mit, den Mirault in sehr ausführlicher Weise der Académie de médecine über sein Operationsverfahren abstattete:

Mirault wollte bei einem 23jährigen Mädchen, welches an Zungenkrebs, mit gleichzeitiger Anschwellung der Sublingualdrüsen, Vegetationen auf dem Rücken der Zunge mit stinkendem Eiter und jeweiligen Blutungen litt, die angeblich carcinomatöse Zunge durch Abbinden entfernen, sich aber vor Anlegung der Zungenligatur, beider arteriae linguales zur Vermeidung einer Blutung versichern. Der Versuch, die linke lingualis zu unterbinden, misslang, da Mirault sie nicht auffinden konnte. Tags darauf unterband er die rechte art. lingualis, die er nicht ohne Schwierigkeit oberhalb des nerv. hypoglossus fand, wobei mehrere Venen verletzt und unterbunden wurden. Die Operationswunde eiterte stark; die Vegetationen an der Zunge schrumpften jedoch so bedeutend innerhalb 14 Tagen, dass die Patientin sie mit Leichtigkeit mit dem Finger abstreifen konnte. Unter denselben befand sich eine 8‴ tiefe Verschwärung, welche bei der geringsten Berührung stark blutete. Aus diesem Grunde wurde 18 Tage nach Unterbindung der rechten art. lingualis die Ligatur der Zunge in 2 Hälften und 2 Zeiträumen ausgeführt, wodurch die Zunge ihre normale Grösse wieder annahm und die Patientin nach 3 Monaten vollständig geheilt entlassen werden konnte.

Abgesehen davon, dass es sich in diesem Falle sicher nicht um eine maligne Neubildung an der Zunge handelte, ist doch der Erfolg welchen die Ligatur der einen Arterie auf den Verlauf des Leidens hatte, sehr bemerkenswerth. Von der Ansicht ausgehend, dass er es wirklich mit einem „Zungenkrebs“ zu thun gehabt, empfiehlt Mirault daher die Ligatur der Zunge bei krebsigen Leiden, stellt jedoch in ihren Wirkungen ihr gleich die doppelseitige Unterbindung der arteria lingualis, weil er die Wirkungen beider Methoden in der verminderten Blutzufuhr sucht. In Bezug auf die prophylactische Lingualis-Unterbindung bei Operationen an der Zunge bemerkt er, dass er es nicht wage, das Messer

soweit einzubringen, bevor er sich nicht vorher der arteriae linguales versichert.

Drei Jahre später wurde die Ligatur der lingualis zum 2. Male als Voract einer Zungenexstirpation von Roux ausgeführt (Gazette médicale de Paris, Nr. 31, 1839). Es handelte sich um die Exstirpation der linken Zungenhälfte, die Roux bei einem 35jährigen Manne wegen eines rasch wachsenden und exulcerirten Knotens machte. Vorher Unterbindung der linken art. lingualis. Roux schneidet mitten auf das grosse Zungenbeinhorn ein, unterhalb des musc. hypoglossus findet er das Gefäss, welches sich schwer isoliren lässt. Nach Unterbindung desselben und Schliessung der Wunde am Halse, wird die ganze linke Zungenhälfte fast unblutig exstirpirt. Heilung nach 9 Tagen, worauf der Ligaturfaden abfällt.

Wohl um dieselbe Zeit operirte Liston in London. (R. Liston, Elements of Surgery. Lond. 1840, pag. 409.) Liston unterband beide art. linguales vor der beabsichtigten Amputation einer hypertrophischen Zunge mit sehr starker Gefässentwickelung, ähnlich einem aneurysma per anastomosin. Nach der Unterbindung beider linguales schritt Liston nicht gleich zur Entfernung der Zunge, sondern wartete erst den Erfolg der ersten Operation ab. Die Zungengeschwulst verkleinerte sich langsam, am 7. Tage trat eine entzündliche Anschwellung der Zunge auf, mit Gangrän der Zungenspitze und der Patient starb trotz aller Vorsichtsmassregeln an Pyämie.

In den Verhandlungen der physikalisch- medicinischen Gesellschaft in Würzburg. Bd. IV. 1856, pag. 79. erwähnt Textor eines andern Liston'schen Falles, der mit dem ebenerwähnten so viel Aehnlichkeit hat, dass Adelmann (Archiv für klinische Chirurgie. 1862. Bd. III, pag. 13) meint, es liege hier ein Irrthum, vielleicht durch eine zweite Quelle veranlasst, vor und es handle sich in der That um ein und denselben Fall. Textor spricht von einem 13jährigen Mädchen, während Liston selbst sagt: The patient was a male aged 19.

Roser berichtet (Archiv für physiolog. Heilkunde. Jahrg. XIV. 1855, pag. 585.) von 3 Fällen, wo er wegen ausgedehntem Krebs der einen Zungenhälfte die Unterbindung der art. lingualis als Voract einer Krebsexstirpation vornahm. Er unterband jedes Mal die lingualis der zu excidirenden Seite. Der Erfolg der Unterbindung war, dass die Excision der seitlichen Zungenhälfte, welche in allen 3 Fällen bis hinter den Gaumenbogen gemacht wurde, fast im Trocknen verrichtet werden konnte.

Die beiden folgenden Unterbindungen wurden von Thiersch ausgeführt. Es handelte sich in beiden Fällen um Epitheliome der rechten Zungenhälfte. Obgleich nur eine Zungenhälfte zu exstirpiren war, wurden doch jedesmal beide art. linguales unterbunden. Im ersten Falle den Hopf (Ueber die Methoden zur Exstirpation des Zungenkrebses. Dissert. Inaug. Erlangen, 1856) mittheilt, fand er die rechte lingualis bei dem sehr unruhigen, nicht narkotisirten Pat. erst nach längerem Suchen. Die Unterbindung der linken Arterie ging in der Narkose leichter von Statten. Die Blutung bei der Excision höchst unbedeutend; Reaction nach der Operation gering. Am 7. Tage löste sich die Ligatur der linken Zungenarterie, nach 3 Wochen war die der rechten noch nicht fortgefallen. — Der zweite Fall, der von Müller (Erlanger Mittheilungen. Heft 1, pag. 103. 1858) berichtet wird, verlief ungünstiger. Am 11. Tage nach Unterbindung beider linguales starb der Pat. Section ergab: Verjauchung des Bindegewebes von der rechten Ligaturstelle aus bis zur Halsmitte, pleuritis dextra, gangraena pulmon. dextra, oedem. pulm. sinistr.

v. Bruns (Archiv für physiol. Heilkunde. N. F. Bd. II., pag. 88, 1858) unterband die linke lingualis als Voract zur galvanokaustischen Excision der carcinös degenerirten linken Zungenhälfte bei einer 51 Jahr alten Frau. Bruns mochte wohl der galvanokaustischen Methode kein absolutes Vertrauen schenken und versicherte sich deshalb vorher des Hauptgefässes. Wenn auch der Galvanokauter an einzelnen Stellen wie im Trocknen durchgesengt hatte, spritzte doch

die art. ranina nach Durchschneidung der Schlinge und musste in der Wunde unterbunden werden, weil, wie Bruns meint, sich der Kreislauf schon wieder durch Anastomosen so stark hergestellt hatte. Die Reaction nach der Operation war unbedeutend, am 10. Tage löste sich die Ligatur der lingualis, am 16. war die Heilung vollendet. Nach einem halben Jahr kam ein Recidiv, an dem die Patientin zu Grunde ging.

Ueber die 3 folgenden Lingualis-Unterbindungen ist nur zu sagen, dass sie ausgeführt wurden, nähere Daten sind nicht über dieselben bekannt. In einem Falle erwähnt Sédillot (Traité de médecine opératoire. Par., 1846, pag. 162) dass Amussat die Zungenarterie zur Verhinderung des Wachsthums eines Zungenkrebses unterbunden habe; desgleichen hat Malgaigne in 2 Fällen eine oder 2 Arterien vor der Exstirpation der Zunge unterbunden. Nähere Angaben fehlen auch über diese beiden Fälle. (Manuel de médecine opératoire. Par., 1861, pag. 496.)

In neuester Zeit wurde die Ligatur der art. lingualis wieder von Frankreich aus empfohlen. Demarquay (Mémoire sur la ligature de l'artère linguale Archiv génér. 1868. I., pag. 129—143.) gibt an, dass er die linguales im Ganzen 8 mal unterbunden habe. Abgesehen von der Unterbindung als prophylacticum gegen Blutungen bei Zungenoperationen, empfiehlt er sie noch gegen bestehende, auf gewöhnlichem Wege — Naht, Styptica etc. — nicht stillbare Blutungen und es scheint als ob Demarquay selbst in solchen Fällen die Unterbindung ausgeführt. Ganz besonders empfiehlt er aber die Ligatur der lingualis bei grossen nicht mehr entfernbaren Pseudoplasmen. Er hat in 3 Fällen hiebei jedesmal beide linguales unterbunden. — Wenn Demarquay auch nicht annehmen konnte, dass er durch sein Operationsverfahren eine Heilung des Leidens erzielen würde, so war doch die Operation nicht ganz erfolglos gegen das Fortschreiten des Uebels. In den 3 Fällen waren die Pseudoplasmen der Art, dass sie beträchtliche Respirations- und Schlingbeschwerden verursachten; an ihre Entfernung auf opera-

tivem Wege konnte nicht mehr gedacht werden. Nach der Ligatur der linguales war der nächste Erfolg eine entschiedene Verkleinerung des Tumor, die Respirations- und Schlingbeschwerden wurden bedeutend gebessert und der bisher qualvolle Zustand der Pat. in einen wenigstens erträglichen verwandelt. — Endlich empfiehlt Demarquay die Ligatur noch bei der Hypertrophie der Zunge, analog den Unterbindungen, welche mit günstigem Erfolge bei struma und elephantiasis gemacht worden sind, ohne allerdings ihren Werth aus irgend einer speciellen Erfahrung erweisen zu können.

Wie ich durch eine mündliche Mittheilung aus der dortigen Klinik in Erfahrung gebracht habe, ist von Thiersch in Leipzig vor Kurzem eine doppelseitige Unterbindung der art. lingualis gemacht, bei Exstirpation einer Zungenhälfte wegen Cancroid. So viel ich weiss, ist dieser Fall von Thiersch noch nicht veröffentlicht, daher kann ich nur das Factum mittheilen.

Der Fall von Unterbindung einer lingualis mit nachfolgender Excision einer Zungenhälfte, den hier mitzutheilen ich der Güte des Herrn Prof. Hueter verdanke, wurde zu Anfang dieses Semesters in hiesiger Klinik ausgeführt. Er betraf einen 33jährigen Mann, welcher an einem Recidiv eines Zungencancroid litt. Prof. Simon hatte den Pat. das erste Mal operirt; es war durch keilförmige Excision die Neubildung entfernt, nachträglich die Blutung durch ferr. cand. gestillt. — In kürzester Zeit kam ein Recidiv und 8 Wochen nach der ersten Operation wurde von Herrn Prof. Hueter nach vorgängiger Unterbindung der rechten art. lingualis die rechte Zungenhälfte entfernt. Da ich am Schlusse meiner Arbeit eine vollständige Krankengeschichte dieses Falles liefern werde, so sei hier nur noch kurz erwähnt, dass der Erfolg der Unterbindung der Zungenarterie ein eben so vollständiger war, wie bei allen vorher angeführten zu gleichem Zweck unternommenen Unterbindungen — die Exstirpation der Zunge konnte nahezu unblutig ausgeführt werden. Die Operation selbst machte keine Schwie-

rigkeiten, die art. lingualis wurde leicht gefunden; die Reaction war höchst unbedeutend, die Heilung der Unterbindungswunde erfolgte zum grössten Theil prima intentione in der schnellsten Weise. Ausser dieser Unterbindung der lingualis wurde von Prof. Hueter schon vor 2 Jahren die Zungenarterie wegen derselben Indication unterbunden. Es handelte sich um die Exstirpation eines linksseitigen Zungenepithelioms, welches sich von der Zungenmitte bis gegen die epiglottis hinerstreckte. Nach Unterbindung der linken art. lingualis geschah die Exstirpation der Zungenhälfte mit ganz minimalem Blutverlust.

Werfen wir am Schluss dieser geschichtlichen Mittheilungen noch einmal einen kurzen Rückblick auf das Vorhergehende, so finden wir, dass die Unterbindung der art. lingualis als selbstständige Operation bis jetzt 23 Mal ausgeführt wurde. Der Fall von Thiersch, wenn auch noch nicht veröffentlicht, ist unter dieser Zahl mit einbegriffen. Die Unterbindung war in 16 Fällen einfach, in 7 Fällen wurde sie auf beiden Seiten gemacht. In 12 Fällen wurde die Unterbindung als Voract zu einer gleich darauf folgenden Exstirpation gemacht, in 6 Fällen unterblieb ie vorher beabsichtigte Entfernung der Zunge (Mirault, Liston) oder war gar nicht beabsichtigt, da die Unterbindung das Wachsthum maligner Tumoren verhüten sollte (Amussat, Demarquay). In welcher Weise und zu welchem Zwecke die übrigen 5 Unterbindungen gemacht worden, ist in der Mittheilung von Demarquay, der sie ausgeführt haben will, nicht ausgesprochen, da er von den 8 Ligaturen der linguales nur 3 als bei Zungencancroid, wie schon oben auseinandergesetzt, ausgeführt angiebt. — In Folge der Operation starben 2 Patienten; in dem Liston'schen Fall an Pyämie, in dem Thiersch'schen an rechtseitiger Pleuritis, Halsphlegmone und Gangrän der rechten Lunge. In den übrigen Fällen verlief die Operation sehr günstig. Dass die Operirten oft kurze Zeit nach der Operation starben, hängt selbstverständlich davon ab, dass das Leiden, weswegen überhaupt die Operation unternommen, die allerschlimmste Prognose

stellen liess. Die Ligaturfäden wurden durchschnittlich zwischen dem 6. und 10. Tage entfernt, nur in dem einen Falle von Thiersch hatte merkwürdiger Weise der eine Ligaturfaden noch nicht durchgeschnitten nach 3 Wochen.

Die Indication zur Unterbindung der art. lingualis wird also in der Regel durch vorzunehmende Total- oder Partial-Exstirpationen der Zunge gegeben sein. Dass dies die wichtigste Indication ist, beweisen die Erfolge der Unterbindung in derartigen Fällen. Nach dem einstimmigen Urtheile der Operateure konnten in solchen Fällen Zungenexstirpationen, die ohne vorherige Sicherung vor Blutung zu den keineswegs ungefährlichen Operationen gehörten, mit der grössten Bequemlichkeit und Leichtigkeit ausgeführt werden. Der vereinzelt dastehende Fall von Bruns, wo nach dem Durchschneiden der galvanokaustischen Schlinge die art. ranina in der Wunde spritzte, wird diese Indication nicht umstossen. Die Blutung soll nach der Meinung von Bruns selbst durch eine wiederhergestellte Collateralverbindung entstanden sein und somit könnte der Fall nicht gegen die Lingualis-Unterbindung, sondern nur gegen die Sicherheit der galvanokaustischen Methode sprechen.

Vergleichen wir die Unterbindung der Zungenarterie mit zwei andern Verfahren, die ebenfalls zur Vermeidung resp. leichten Stillung von Blutungen bei Zungenoperationen ausgeführt werden — dem Ecrasement und dem Verfahren von Syme, so hat in manchen Fällen das erste Verfahren vor den beiden andern einen entschiedenen Vorzug. Syme bewirkt allerdings durch die Durchsägung des Unterkiefers und durch das Zurückklappen beider Unterkieferhälften, dass das ganze Operationsfeld an der Zunge so klar zu Tage liegt, dass nach einer Excision alle spritzenden Gefässe mit der grössten Bequemlichkeit unterbunden werden können; doch ist einerseits nicht zu leugnen, dass eine Unterkieferdurchsägung entschieden eine eingreifendere Operation ist, wie eine Lingualis-Unterbindung, anderer Seits ist der Blutverlust bei dem Syme'schen Verfahren, wenn auch die Gefässunterbindungen mit der grössten Schnelligkeit ausge-

führt werden, wohl ein grösserer, wie wenn man sich vorher des zuführenden Gefässes versichert hat. Durch das Ecrasement ist man im Stande, Excisionen an der Zunge vorzunehmen, ohne einen Tropfen Blut zu vergiessen; allein die Unsicherheit dieses Verfahrens, bei dem man nicht immer mit Sicherheit sagen kann, ob man durch das Abquetschen alles Krankhafte entfernen wird, lässt dasselbe, wo es sich um die Entfernung maligner Neubildungen handelt, gegen eine Excision mit dem Messer oder der Scheere, gewiss in den Hintergrund treten. Dagegen giebt es Fälle, in denen, abgesehen von der Vermeidung einer Blutung, mit der Unterbindung der art. lingualis noch ein anderer Vortheil verbunden ist. Handelt es sich nämlich bei der Exstirpation eines carcinösen Zungentheils zugleich um die Entfernung von Drüsentumoren, die nahe dem Zungenbein liegen, so ist die Entfernung derselben von dem Schnitt zur Lingualis-Unterbindung aus ganz leicht vorzunehmen. In dem später mitzutheilenden Fall, der in hiesiger Klinik ausgeführt wurde, bewog Herrn Prof. Hueter, der zwischen Lingualis-Unterbindung und dem Syme'schen Verfahren schwankte, dieser Vortheil mit, erstere Operation auszuführen.

Lange vor Demarquay's Rath, die art. lingualis bei bestehenden, durch keine andere Mittel stillbaren Blutungen aus der Zunge, zu unterbinden, wurde das gleiche Blutstillungsverfahren schon von Hyrtl und Führer, gestützt auf die Leichtigkeit der Auffindung der lingualis an der Leiche, empfohlen, selbst Roser schliesst sich ihnen an, indem er auch die Operation am Lebenden für durchaus nicht so schwierig erklärt, wie man früher angenommen; denn es ist bekannt, dass selbst Dieffenbach, Amussat und andere Notabilitäten bei tödtlichen traumatischen Zungenblutungen nicht zu diesem Mittel der Blutstillung zu greifen gewagt haben. In den vorher mitgetheilten Fällen von Lingualis-Unterbindung ist kein einziges Mal die Unterbindung wegen einer bestehenden Blutung gemacht, selbst in den oben erwähnten 5 Demarquay'schen Fällen, die der Autor nur angeführt hat, ist es mehr wie fraglich, ob

er wegen solcher Indication die Lingualis unterband. Im Archiv für klinische Chirurgie (Band III. 1862, pag. 10 u. f.) spricht sich Adelmann ganz entschieden gegen die Zweckmässigkeit der Lingualis-Unterbindung bei bestehenden Zungenblutungen aus und, trotz der Autorität von Roser, glaube ich mit Recht. Die Schwierigkeiten, die Roser allerdings in Abrede stellt, sind bei der Lingualis-Unterbindung in solchen Fällen wohl nicht so gering anzuschlagen. Ich erinnere nur an den einen Fall von Mirault, der sogar von der Vollendung der Operation an einer Seite abstehen musste. Zwei Hauptvortheile, die bei der Lingualis-Unterbindung ohne bestehende Zungenblutung zu Gebote stehen, fehlen von vorneherein — die Anwendung des Chloroforms bei der Operation und die zweckmässige Lagerung des Patienten. Die Gefahr des Herabfliessens von Blut in die Trachea muss gewiss vor dem Gebrauche der Narcose warnen, wenn man auch dadurch des Vortheils verlustig geht, dass der Pat. während der Operation sich ruhig verhält und nicht durch Bewegungen die Schwierigkeit der Operation noch erhöht. Was die Lagerung anlangt, so ist es für den Pat. unmöglich, das Haupt rückwärts zu beugen und den Unterkiefer dem Oberkiefer zu nähern, wodurch er gehindert werden wird, das im Munde sich ansammelnde Blut auszuspeien, oder er setzt sich der Gefahr der Erstickung aus; dazu kommt noch die unaufhörliche Bewegung des Zungenbeins während jedes Schlingactes, wodurch dem Operateur der einzige Anhaltspunkt zur Auffindung der Zungenschlagader verloren geht, ausserdem auch wohl der Umstand, dass eine solche Operation zuweilen bei der Nacht und bei schlechter Beleuchtung gemacht werden muss, wie z. B. von Adelmann in einem von seinen unten zu erwähnenden Fällen — kurz, ich glaube, es sind gewichtige Gründe genug vorhanden, um diese Indication für die Unterbindung der art. lingualis fallen zu lassen. Statt dessen empfiehlt Adelmann bei bestehenden Zungenblutungen, die weder durch alle Styptica bis zum Glüheisen, noch durch Kopfnähte, wie sie unter verschiedenen Formen von Dief-

fenbach gebraucht wurden, sowohl bei Stotteroperation, als beim Ausschneiden vorderer Zungentheile, als letztes Blutstillungsmittel die Unterbindung der carotis communis. An Stelle der carotis communis die carotis externa zu setzen, wie Guthrie es thut, scheint in solchen Fällen wohl rationell, allein die Unterbindung des letzteren Gefässes ist an und für sich bedeutend schwieriger und gefährlicher, als die der carotis communis, wie schon Pirogoff näher auseinander setzt (Chirurg. Anatomie der Arterienstämme und der Fascien. Dorpat, 1840, pag. 37); der Hauptgrund, der aber ausserdem noch mit gegen die carot. facialis spricht, liegt in der Gefahr der Nachblutungen, weil der kurze Stamm der carot. facial. das Zustandekommen eines hinlänglich festen Thrombus nicht gestattet.

Adelmann war in zwei Fällen genöthigt, bei Blutungen aus der Zunge die carotis communis zu unterbinden. Im ersten Falle war bei einem 30jährigen Manne wegen eines scirrhösen Knotens, der sich vom mittleren Theile der Zunge nach rechts hin erstreckte, eine Keilexcision gemacht. Die spitzende rechte art. lingualis wurde mit einem feinen Glüheisen berührt, worauf die Blutung stand, die Wundränder dann durch Kopfnäthe genau vereinigt. Nach 4 Tagen trat eine Nachblutung aus der rechten Zungenseite ein, welche durch die gebräuchlichen Styptica — Alaun, Colophonium, Kino u. s. w. — nicht zum Schweigen gebracht werden konnte. Die art. lingualis wurde in der Wunde umstochen, ebenfalls ohne Erfolg, da sich die Ligatur bald lockerte und eine neue Blutung eintrat. Durch mehrmaliges festeres Zusammenziehen der Ligatur, wurde man der Blutung immer wieder ziemlich Herr, bis 10 Tage nach der Excision plötzlich eine so starke Blutung eintrat, dass Adelmann sich gezwungen sah die carotis communis dextra zu unterbinden. Die Blutung stand sofort, eine fernere Blutung aus der lingualis trat nicht mehr auf und die Zungenwunde heilte schnell. Im zweiten Falle entstand bei Gelegenheit des Abschnürens einer carcinösen Zunge mit Silberdraht, indem der Draht riss, plötzlich eine profuse Blu-

tung aus der linken Seite der Zunge, die man umsonst durch Eisstücke und zeitweilige Compression der carotis auf dem Chassaignac'schen Tuberculum zu stillen suchte. In einem Zeitraume von $^1/_2$ Stunden hatte der Patient ungefähr 3 Pfund Blut verloren; der Puls wurde schwach, die Extremitäten kalt, es erfolgte ein convulsivischer Anfall, darauf eine Ohnmacht. Unverzüglich wurde die carotis comm. sinistra an der Kreuzungsstelle des omohyoideus mit dem Sterno-cleido-mastoideus unterbunden; die Blutung stand sogleich und Pat. erholte sich bald wieder.

Ausser diesen beiden eigenen Fällen, führt Adelmann noch zwei andere an, wo bei einem Trauma der Zunge in einem Falle eine, im andern Falle beide Carotiden unterbunden wurden. Da mir die Sache interessant genug erscheint, so sei es mir gestattet, die beiden Fälle in aller Kürze mitzutheilen. Ein 20jähriger schwächlicher Mensch wurde durch ein Schwert verwundet, dessen Spitze am Winkel des linken Unterkiefers vorbei in den Mund eindrang und die Zunge an mehreren Stellen zerriss. Pat. wurde erst nach 2 Tagen in's Spital zu Collier gebracht, nachdem er bedeutende Mengen Blut verloren. Bei seiner Ankunft im Spital stand die Blutung, am 5. Tage kam eine Nachblutung, die umsonst durch Compression auf die Carotis zum Stehen zu bringen versucht wurde; die Kräfte des Pat. nahmen ab und Collier musste die Ligatur der carot. comm. vornehmen. Die Blutung hörte auf, Pat. erholte sich bald wieder. Am 13. Tage löste sich die Ligatur der Carotis. (Medico-chirurgical Transactions published by the medic. and chirurgic. Society of London. Vol. VII, pag. 107. Lond., 1816.) Die andere Unterbindung wurde von Ellis (1844) auf beiden Seiten ausgeführt: Ein Soldat hatte eine Kugel bekommen, die am Rande der stern. ceid. mast. eindrang und mitten durch die Zunge ging. Heftige Blutung aus der Zungenwunde, die durch Compression der linken carot. comm. angehalten wurde. Da die Blutung wiederkehrte, unterband Ellis die carot. sinistr. Am 11. Tage trat eine Nachblutung ein, die bei Druck auf die rechte carot. stand. Da aber mit

Aufhören des Drucks die Blutung wieder erschien, und die Compression nicht vertragen wurde, wurde über die Unterbindung der art. lingualis dextr., oder carot. dextra berathen. Das Urtheil bestimmte die carotis, die 4 Tage nach der linken carot. unterbunden wurde. Die Blutung schwieg sogleich, Pat. wurde nur ein wenig blass, empfand aber weder Schmerz, noch Schwindel, noch Kopfweh. Geringe Dyspnoe und Husten, die Ligatur der linken corotis fiel am 17., die der rechten am 14. Tage. Pat. wurde vollständig geheilt, die Schläfenarterien pulsirten nicht mehr. (Journal of Medicine and the Collat. Scienc. New-York, 1845.)

Die übrigen Indicationen, welche man noch bei Unterbindung der Zungenarterie aufstellen könnte, habe ich schon bei Gelegenheit der Besprechung der Demarquay'schen Arbeit erwähnt. Ich meine die Unterbindung bei malignen, nicht mehr exstirpirbaren Pseudoplasmen, wo in den angeführten Fällen den Patienten wenigstens auf kurze Zeit eine Erleichterung in ihrem jammervollen Zustand durch eine Verkleinerung der Tumoren geschafft wurde, und die Unterbindung bei hypertrophischen Zuständen, ähnlich wie die Ligatur zuführender Gefässe bei strumösen und elephanthiastischen Processen mit unzweifelhaftem Erfolge unternommen worden. Von den unter den geschichtlichen Notizen erwähnten Fällen, scheinen mir zwei in diese Cathegorie zu gehören — nämlich der Mirault'sche und der Liston'sche Fall. In dem ersten Falle hatte die Operation einen guten Erfolg, in dem Liston'schen allerdings nur auf kurze Zeit; denn in diesem Falle war der Zweck der Operation — die Verminderung der arteriellen Blutzufuhr — nur ein zu vollkommener, indem die Zungenspitze gangränös wurde. Später starb ja der Patient, wie oben erzählt, an Pyämie.

Sollen bei der Exstirpation einer Zungenhälfte beide linguales unterbunden werden, oder genügt es, wenn man sich eines Gefässes versichert? Die Frage entscheidet das anatomische Verhältniss, in welchem beide Zungengefässe zu einander stehen. Hyrtl hat durch seine Untersuchungen an Injectionspräparaten der Zunge nachgewiesen, dass die

arteria ranina, die Fortsetzung der art. lingualis, nicht bogenförmig — trotz gegentheiliger Behauptung von Theile und Krause und wie auch noch Emmert in der 2. Auflage seiner Chirurgie vom Jahre 1860 lehrt, — sich mit der ranina der entgegengesetzten Seite verbinde, sondern dass beide Gefässe durch ein Capillargefässnetz miteinander in Verbindung stehen. Führt man einen Schnitt grade in die Mitte der Zunge, so dass derselbe das Septum linguae trifft, so entsteht eine ganz geringe Blutung, die in ihrer Stärke zunimmt, je näher dem Rande der Zunge man den Schnitt fallen lässt. — Nach diesen Untersuchungen ist es vollständig genügend, wenn man bei Exstirpation einer Zungenhälfte, sich nur des Gefässes der betreffenden Seite versichert. Mit Ausnahme der 3 Thiersch'schen Fälle, haben sich auch alle Operateure bei derartigen Operationen mit einer Arterie begnügt und der Erfolg war eben so günstig, die Blutung aus der Zungenwunde, eine eben so geringe, wie bei Thiersch, der beide Gefässe unterband.

Gehen wir jetzt zu den verschiedenen Methoden über, welche bei der Unterbindung der Zungenschlagader bis jetzt in Anwendung gekommen sind. Im Allgemeinen stimmen die älteren Verfahren sämmtlich darin überein, dass die Unterbindungsstelle der Arterie entweder jenseits ihrer Kreuzung mit dem hintern Bauch des biventer, also an seinem äussern Rande, oder gerade an dieser Kreuzungsstelle lag. Das älteste Verfahren ist wohl das von Flaubert (1833), welches von Maisonneuve näher beschrieben wird. Flaubert machte einen schrägen Einschnitt von der Verbindung des kleinen Zungenbeinhorns mit dem grossen gegen den Kieferwinkel durch Haut und Platysma, unterband die durchschnittene äussere Jugularvene an zwei Stellen, trennte die Fascie, schnitt die untere Partie der Submaxillardrüse aus, unterband und durchschnitt noch einige Venen (linguales et pharyngiennes), durchschnitt auch den nerv. hypoglossus, der hinderlich gewesen sein soll, trennte den Ursprung des Hypoglossus vom grossen Horn des Zungenbeins und gelangte unter ihm zur Arterie, die mit einer kleinen krummen Nadel umstochen wurde.

Ein weniger verletzendes Verfahren wurde nach Flaubert von Béclard angegeben. Nach ihm wird der Kranke, wie bei der Unterbindung der Carotis mit vorgedrängtem Halse gelagert, das Gesicht auf die entgegengesetzte Seite gewendet. Der Hautschnitt fällt in den Raum zwischen Zungenbein und Kieferrand, jedoch näher dem ersten und wird, von der Mittellinie des Halses beginnend, nach dem Verlaufe der Arterie, welchen man durch das Zungenbein erkennt, $2-2^1/_2$ Zoll nach aussen und etwas nach oben geführt. Nachdem die Haut und das Platysma völlig durchschnitten sind, wird die vena facialis weggeschoben und die Zellenscheide der glandula submaxillaris geöffnet, die Drüse, der digastricus und stylohyoideus etwas aufgehoben. Jetzt erscheint der hyoglossus klar, und man durchschneidet ihn auf einer Hohlsonde, wo dann die Arterie frei daliegt und unterbunden wird.

Deville's Verfahren, welches er selbst in der Gazette de Paris beschreibt, stimmt so vollständig mit dem eben erwähnten überein, dass es überflüssig ist, dasselbe hier nochmals zu beschreiben; die einzige Varietät zwischen seinem und dem obigen wäre wohl die, dass er die Fasern des Stylo-hyoideus durchschneidet, während Béclard ihn nach oben zu ziehen empfiehlt. (Vereinfachte Methode zur Aufsuchung von Arterien behufs Unterbindung, von Dr. A. Deville. Paris, 1849.)

Bei der Bell-Wise'schen Methode wird das Gefäss etwas weiter nach innen unterbunden. Der Kranke sitzt und lehnt den Kopf hintenüber an die Brust des Gehülfen, welcher den Unterkiefer festhält. Mit dem ersten Schnitt sollen Haut und Platysma myoides getrennt werden. Er fängt über dem Körper des Zungenbeins an und geht 2 Zoll lang zum processus mastoides hin, die auf oder unter der Fascie liegende Vene wird weggezogen oder durchschnitten, und dann die Fascie in der Richtung der Hautwunde getrennt. Sowie man nun mit einem stumpfen Haken den hinteren Theil des digastricus ab und nach aussen zieht, fühlt man die art. lingualis auf dem musculus genioglossus.

Nach Durchschneidung einiger Fasern des m. hyoglossus wird die Arterie blossgelegt. Die auf ihm liegenden Fasern des n. lingualis sind zu vermeiden, ebenso hat man auf die neben ihm liegende art. thyreoidea superior zu achten, um sie nicht mit der lingualis zu verwechseln.

Nach Dieffenbach ist die beste Methode die von Dieterich angegebene; sie zeichnet sich nach ihm durch ihre grosse Leichtigkeit aus, und daher giebt er ihr vor allen andern Methoden den Vorzug. Es scheint mir jedoch fraglich, ob sie in der That viel einfacher ist, wie eine der vorherigen; was sie aber wohl den andern Methoden mit unzweifelhaftem Recht hintenansetzen liesse, ist der Ort, wo sie unterbunden wird — unmittelbar an ihrem Ursprunge aus der carotis externa. — Der erste Schnitt fängt 3 Linien vom Kieferrande an und ist gerade so, als wolle man die carotis externa unterbinden. Eine auf der oberflächlichen Halsfascie befindliche Vene durchschneidet und unterbindet man. Nach Trennung der Fascie erscheint die Submaxillardrüse und der Biventer. Hat man das Zellgewebe getrennt und dadurch digastricus und Stylo-hyoideus entblösst, werden sie sammt dem nerv. hypoglossus nach unten oder nach oben gezogen. Trennt man mit dem Scalpellstiele die paar Blättchen Zellgewebe, so gelangt man zur gesuchten Schlagader, die man aus der carotis externa entspringen sieht. Vor der Arterie verläuft die ven. lingualis und der nerv. laryngeus superior. Die Nerven zieht man nach unten, die Vene nach oben und umschlingt die Arterie gerade über dem cornu magnum des Zungenbeins von unten nach oben.

Noch schlechter wie diese Methode ist die ebenfalls empfohlene, zuerst den Stamm der carotis externa blosszulegen, von diesem aus zur art. lingualis hinzupräpariren.

Die Methode, welche man in neuerer Zeit gewöhnlich bei der Unterbindung der lingualis befolgt hat, welche sich jedoch im Wesentlichen gar nicht von dem Béclard'schen oder Wise-Bell'schen Verfahren unterscheidet, ist von Malgaigne und Roser empfohlen. Dieselbe ist kurz folgende: Die Zungenarterie begiebt sich am kleinen Horn

des Zungenbeins hinter den m. hyoglossus; an dieser Stelle ist sie am leichtesten zu finden. Man macht einen Einschnitt am untern Rand des digastricus und der glandula submaxillaris, nachdem der erste Schnitt vier Millimeter über und parallel dem fixirten Zungenbein Haut und Platysma myoides auf 3 Centimeter Länge gespalten hat. Die vena facialis anterior wird nach der Seite gezogen oder im Nothfall durchschnitten. Zwischen dem Horn des Zungenbeins und der Sehne des digastricus trifft man auf die Ader; mitunter müssen einige Fasern des hyoglossus 2 Linien über dem kleinen Horn des Zungenbeins in der Quere getrennt werden, um die Arterie besser zu erkennen.

In dem unten mitzutheilenden Fall von Lingualis-Unterbindung aus hiesiger Klinik, wurde das Gefäss auf eine von den oben angegebenen Verfahren verschiedene Weise unterbunden. Wenn auch im allgemeinen die Operation nicht viel anders, wie sonst üblich, ausgeführt und sie sich nur durch den Ort, an welchem das Gefäss gesucht wurde, unterschied, möchte ich diese Methode des Herrn Prof. Hueter doch etwas näher beschreiben, da sie ausser dem Vortheil, dass man an dieser Stelle das Gefäss mit der grössten Leichtigkeit und fast unfehlbarer Sicherheit findet, auch noch den verbindet, dass der Stamm der Arterie am weitesten entfernt von seinem Ursprunge unterbunden wird. Schon seit längerer Zeit wurde dies Verfahren von Herrn Prof. Hueter bei Operationsübungen an der Leiche geübt, und seine Zweckmässigkeit bewährte sich vollkommen bei der Operation am Lebenden in dem mitzutheilenden und dem schon vor zwei Jahren operirten Falle. — Bevor wir uns zu dem Operationsverfahren selbst wenden, ist es nöthig, auf die anatomischen Verhältnisse an der Unterbindungsstelle zu recurriren. Hat man durch einen dicht oberhalb und parallel dem grossen Zungenbeinhorn laufenden Schnitt, Haut und Platysma myoides gespalten, die Zellscheide der glandula submaxillaris geöffnet, so drängt sich gewöhnlich, gleich nach Eröffnung derselben, der untere Drüsenrand in den Schnitt hinein. Wird diese frei präparirt und nach oben hin zurückgeschlagen, so

scheint schon durch das lockere Bindegewebe die glänzende, winklig gebogene Biventer-Sehne hindurch, von der gegen das Zungenbein hin die Fasern des Stylo-hyoideus ziehen; dicht oberhalb des Winkels der Biventer-Sehne erscheint ein zweiter weisser Strang, der fast parallel dem Zungenbein verläuft — der ramus horizontalis nervi hypoglossi. Entfernt man durch sorgfältige Präparation das einhüllende Bindegewebe, so sieht man nach innen hin die Muskelbündel des mylo-hyoideus in schräger Richtung von aussen nach innen vom Unterkiefer hinter dem vordern Biventer-Bauch herabsteigen. Der äussere Rand des ms. mylohyoideus kreuzt den Biventer ungefähr an der tiefsten Stelle seiner Krümmung in der Weise, dass der erstere mit dem Vorderrande des hintern Biventer-Bauchs einen spitzen Winkel bildet. Nach oben hin verläuft auf dem m. hyoglossus, der mit schräg von aussen nach innen laufenden Fasern in der Tiefe vom Zungenbein aufsteigt, der nervus hypoglossus, den hintern Biventer-Bauch kreuzend und unter dem äussern Rand des mylohyoideus verschwindend. So stellt sich ein kleines Dreieck dar, dessen nach oben liegende Basis vom ramus horizontalis nerv. hypoglossi, dessen einer Schenkel vom Innenrande des hintern Biventer-Bauchs und dessen anderer vom äussern Rande des m. mylohyoideus begränzt ist. In diesem Dreiecke soll die arter. lingualis unterbunden werden. Spaltet man vorsichtig zwischen zwei Pincetten die Fasern des ms. hyoglossus, welcher den Grund des eben erwähnten Dreiecks bildet, in querer Richtung zu ihrem Verlauf, so kommt man mit der grössten Sicherheit auf die lingualis, welche an dieser Stelle ziemlich parallel dem über ihr liegenden nerv. hypoglossus verläuft.

Nebenstehende Figur, glaube ich, wird die eben geschilderten anatomischen Verhältnisse hinlänglich erläutern:

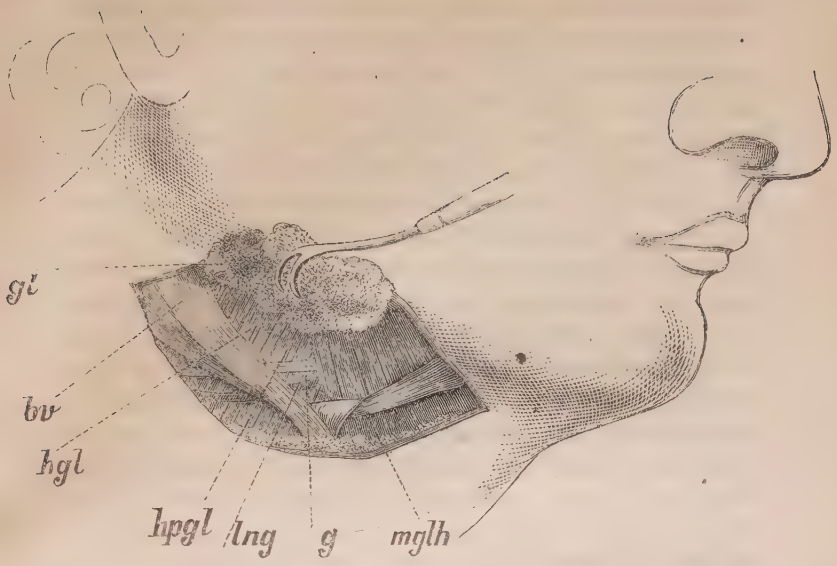

Die glandula submaxillaris (gl.) ist nach oben zurückgeschlagen; bv. hinterer Bauch des Biventer mit Stylo-hyoideus; mylh. musc. mylohyoideus; hpgl. ram. horizontalis nerv. hypoglossi; hgl. muscl. hyoglossus; lng. arteria lingualis, unter dem hyoglossus herziehend; g. das Dreieck, in welchem die lingualis zu unterbinden ist.

Gehen wir jetzt zu dem Operationsverfahren über, so lässt sich im Allgemeinen darüber sagen, dass bei ihm dieselben Regeln gelten, welche schon Dieffenbach, Malgaigne, Roser u. A. angegeben. — Die Lagerung des Patienten ist die gewöhnliche Rückenlage mit nach hinten und seitwärts gebeugtem Haupte. Das Aufsuchen des Gefässes geschieht in der Narkose; soll der Unterbindung eine Excision an der Zunge folgen, so lässt man den Patienten, nachdem die Arterie unterbunden ist, aus der Narkose wieder erwachen, fasst die Zunge am besten mit einer Muzeux'schen Hakenzange und macht die Exstirpation mit einem gewöhnlichen starken Scalpell in schnellen Zügen. Was den Hauptschnitt anlangt, möchte ich keine bestimmte Länge

für denselben angeben; man mache ihn von vornehercin reichlich gross und sollte er sich im Verlaufe der Operation noch zu klein erweisen, so erweitere man ihn so weit, dass man bequem in der Tiefe weiter zu operiren im Stande ist. Durch das Zurückschlagen der Submaxillar-Drüse wird man wohl in allen Fällen sich den genügenden Raum schaffen können, und ich glaube nicht, dass man auch bei sehr starker Vergrösserung und tiefem Herabsteigen der Drüse gezwungen sein dürfte, eine Spaltung des Drüsengewebes vorzunehmen, was unter solchen Umständen von einigen Operateuren gerathen wird. Man würde sich durch eine derartige Verletzung nur eine unnöthige Blutung schaffen, die das Auffinden des Gefässes in der Tiefe ungemein erschweren, ja unter Umständen unmöglich machen könnte, während eine Präparation der Drüse aus ihrem umgebenden Bindegewebe, auch bei tiefem Herabsteigen derselben, nicht schwer und ganz unblutig auszuführen ist. Vor dem Gebrauche der Hohlsonde, welche in den meisten Lehrbüchern der Chirurgie beim Vorgehen in die Tiefe, beim Spalten des hyoglossus und der Gefässscheide nach innen empfohlen wird, ist in diesem und in ähnlichen Fällen im Ganzen zu warnen und statt dessen das Durchschneiden der Gewebe zwischen zwei Pincetten zu empfehlen. Das letzte Verfahren ist sicher nicht so eingreifend wie der Gebrauch der Hohlsonde, durch welche die Weichtheile immer gequetscht und in geringem Grade zerrissen werden, in Folge dessen eine stärkere Gewebsnekrose und Eiterung entstehen muss, was vermieden wird, wenn die Pincetten des Operateurs und des Assistenten jedes Mal, so viel oder so wenig Gewebe eben durchschnitten werden soll, zwischen sich fassen. Durch dieses viel schonendere Verfahren kann nicht die geringste Zerreissung oder Quetschung entstehen, kann viel leichter das zu durchschneidende Gewebe jedes Mal genauer geprüft werden und auf die sicherste Weise jede nicht beabsichtigte Verletzung vermieden werden. Ist man im Verlaufe der Operation auf das besprochene Dreieck gekommen, kann man durch einen Assistenten den nerv. hypo-

glossus, um bequemer den hyoglossus spalten zu können, mit einem stumpfen Haken leicht nach oben ziehen lassen. Dann wird man immer ohne Schwierigkeit auf die eben geschilderte Weise die Spaltung des hypoglossus in querer Richtung zu seinem Faserverlauf vornehmen können. Sobald man den hyoglossus durchschnitten, liegt die Lingualis frei zu Tage. — Der Verlauf des Gefässes ist an dieser Stelle so constant, dass man mit Recht sagen kann, man findet sie hier mit fast mathematischer Sicherheit. Die Gefässscheide öffnet man möglichst wenig ausgiebig; isolirt aber sehr sorgfältig den Gefässstamm, damit durch den Ligaturfaden nur das nöthigste Gewebe — also adventitia allein — der Nekrose anheim fällt und nach der Isolirung unterbindet man mit einem Seidenfaden entweder einfach, oder den centralen und peripheren Theil und schneidet zwischen beiden durch.

Bei dieser Gelegenheit, wo die Ligatur einer Arterie in der Continuität stattfindet, möchte ich ein Verfahren nicht unerwähnt lassen, welches von Dr. Marsicani aus Petersburg (Centralblatt Nr. 41, pag. 641. 1867.) bei einer Besprechung der zweckmässigsten Compressionsart bei der Ligatur der Gefässe in der Continuität, beschrieben wird, und welches, falls sich die Sicherheit und Zweckmässigkeit des Verfahrens bestätigen sollte, gerade bei der Compression der lingualis von grossem Vortheil wäre. Diese „neue Methode der Arteriopressur" ist im Wesentlichen vollkommen übereinstimmend mit der von dem Schotten Allan Burns erfundenen und von Simpson wieder in die Praxis eingeführten Acupressur, nur mit dem Unterschiede, dass dasselbe was der Schotte an dem durchschnittenen Ende des Gefässes that, von dem Russen im Verlaufe eines Gefässes ausgeführt wurde. Es schien dem Erfinder dieser neuen Methode ebenso practisch ausführbar, dasselbe Princip der Pression, welches am blutenden Ende der Arterie besonders in neuerer Zeit von solchem Belange geworden ist und sich noch mehr Eingang verschaffen wird, an jeder beliebigen Stelle des Arterienstammes anwenden zu dürfen und so in allen

Arterien den Kreislauf zu unterbrechen, wie es bis jetzt mittelst der Hunter'schen Ligatur erzielt wurde. Dieses Princip der Arteriopressur beruht auf einem unmittelbaren Druck einer gespannten Arterie (weil dieselbe etwas gehoben ist) gegen einen festen Körper, z. B. eine Nadel, welche an jedem zugänglichen Orte einer Arterie angebracht werden kann, und durch mehrere Stunden der Compression die Bildung eines verschliessenden Thrombus begünstigt. Die Versuche durch welche Marsicani sein Verfahren prüfte, wurden an Hunden und Kaninchen angestellt. Es würde dem Zwecke dieser Arbeit nicht entsprechen, wollte ich an dieser Stelle eine vollständige Schilderung des Verfahrens von Marsicani geben, es sei hier nur mit wenigen Worten die Ausführung des Verfahrens angedeutet. Nach der Isolirung des betreffenden Gefässes, wird der eine Wundrand mit einer spitzen, scharfen Nadel durchstochen, darauf die Nadel auf einer Sonde unter der freigelegten Arterie hergeführt und einige Linien entfernt vom andern Wundrande wieder durch die Haut ausgestochen. Um die durch die Wundränder geführte Nadel, auf welcher nun das betreffende Gefäss ruht, wird eine umschlungene Naht geführt und die etwa noch klaffenden Ränder der Hautwunde durch Knopfnähte vereinigt. Da die Nadel in allen Fällen höher liegen muss, wie das Gefäss, so wird, je nach der Tiefe in welcher das Gefäss liegt, eine mehr oder weniger starke Spannung oder Compression desselben gegen die Nadel stattfinden. Die Nadel bleibt nun in der Wunde „einige Stunden, deren Zahl im Verhältnisse zum Querdurchmesser der Arterie steht," liegen und wird nachher aus der Wunde herausgezogen. Der inzwischen gebildete Thrombus, soll in diesen „einigen Stunden" eine solche Festigkeit erlangt haben, dass er seiner weitern Entwickelung überlassen werden darf. Der Vortheil einer solchen Compressionsmethode liegt auf der Hand, (d. h. wenn sie sich bewähren wird —); auf schnelle und sichere Weise wird ein Gefässverschluss bewerkstelligt, und rechnet man auf prima intentio, so fällt ein Hinderniss derselben von vorneherein fort, die sonst in der Wunde

liegenden Fäden des unterbundenen Gefässes. In Betreff der Sicherheit dieser Methode, in „wenigen Stunden" den genügend festen Thrombus zu erzeugen, möchte ich einen Versuch mittheilen, welchen ich an einem Hunde machte. Bei einem kleinen, ziemlich jungen Hunde sollte eine Totalexstirpation der Zunge gemacht werden. Vorher wurden beide Linguales auf Marsicani'sche Weise unterbunden. Die Gefässe waren leicht gefunden, dieselben waren ziemlich straff über der Nadel gespannt, die umschlungene Naht wurde angelegt, die Wundränder vereinigt — kurz alle Angaben Marsicani's wurden genau ausgeführt. Gut 5 Stunden nach der Gefässunterbindung wurde die ganze Zunge bis zur Basis exstirpirt, die Nadeln waren noch nicht entfernt, die Blutung aus der Zungenwundfläche ganz minimal. Kaum waren jetzt aber beide Nadeln aus der Wunde herausgezogen, ergoss sich ein starker Blutstrom aus dem Munde und bei näherer Inspection sah man beide linguales in der Wunde spritzen. In diesem Falle war, trotz fünfstündigen Liegenlassens der Nadel, die Arteriopressur vollständig wirkungslos gewesen, es muss sogar keine Spur eines Thrombus dagewesen sein, weil die Blutung im Momente der Entfernung des comprimirenden Mittels entstand.

Es ist immerhin möglich, dass die genügende Thrombosirung eines Gefässes durch die Marsicani'sche Methode, bei weitem schneller von Statten geht, wie bei der gewöhnlichen Ligatur, dass sie aber schon nach „einigen Stunden" so stattgefunden hat, dass man den gebildeten Thrombus nunmehr sich selbst überlassen kann, scheint mir aus dem letzten Experiment nicht hervorzugehen.

Krankengeschichte des Arbeitsmanns Carl Voss aus Rostock, 33 Jahr alt.

Diagnosis. Cancroid Recidiv der rechten Zungenhälfte.
Operation den 2. Mai 1868. Unterbindung der art. lingualis dextra; Exstirpation der rechten Zungenhälfte.

In der Mitte November vorigen Jahres bemerkte Patient, der früher stets gesund gewesen war, zuerst in der

Mitte des rechten Zungenrandes eine kleine wunde Stelle, deren er, in der Meinung, sie rühre von der scharfen Spitze eines Zahnstumpfes her, anfangs nicht weiter achtete, zumal er fast gar keine Schmerzen an dieser Stelle hatte. Bald vergrösserte sich die kleine Exulcerationsfläche, mit ihrer Zunahme stellten sich heftigere Schmerzen ein, die von der Wunde gegen Hals, Ohr und Hinterhaupt austrahlten; jedoch war, mit Ausnahme dieser Schmerzen, das subjective Befinden des Patienten ein ziemlich gutes, er konnte ohne Beschwerden seiner Arbeit nachgehen, hatte guten Appetit, aber ziemlich viele Schmerzen beim Essen. Gegen Weihnachten hatten die Schmerzen in der Zunge derart zugenommen, dass Patient kaum schlafen konnte und nur unter den grössten Beschwerden, bei sonst ganz gutem Appetit, seine Nahrung zu sich zu nehmen im Stande war. Patient kam daher in die hiesige Klinik; bei der Untersuchung fand man eine cancroide Neubildung an dem rechten Zungenrande. Nach der Mittheilung die ich darüber empfing, hatte das Neoplasma damals ungefähr die Grösse einer halben Wallnuss erreicht. Am 3. März wurde von Prof. Simon die Exstirpation gemacht.

Eine stark gekrümmte Nadel wurde bei dem leicht chloroformirten Patienten hinter der exulcerirten Parthie durch die Mitte der Zunge gestochen, ein starker Seidenfaden durchgezogen, die Enden desselben straff zusammengeknotet, so dass auf diese Weise die eine Hälfte der Zunge fest zusammengeschnürt war, um die Aeste der lingualis möglichst zu comprimiren. Darauf ward die Zunge mit einer Muzeux'schen Zange gefasst, möglichst nach vorne gezogen und mit einer starken Cooper'schen Scheere die Neubildung in Form eines Keils excidirt. Etwaig zurückgebliebene cancroide Parthien zu zerstören und um der Blutung Herr zu werden, wurde auf die Schnittfläche das Ferr. candens gesetzt, worauf die Blutung stand. Die Ligatur wurde dann entfernt, ohne dass eine Nachblutung erfolgte. Die Reaction nach der Operation war sehr unbedeutend, die Schmerzen waren verschwunden, am 4. Tage verliess Patient

schon das Bett und bald darauf das Spital. Schon nach 14 Tagen stellten sich die ersten Schmerzen in der noch granulirenden Excisionswunde wieder ein, die anfangs unbedeutend, nach vier Wochen bis zu der früheren Heftigkeit zurückgekehrt waren und stetig fort zunahmen, bis sich Patient zum zweiten Male in's Spital am 1. Mai aufnehmen liess.

Stat. praes. Patient ist mittelgrosser Statur, ziemlich abgemagert, von blasser Gesichtsfarbe. Auf der rechten Hälfte der Zunge zeigt sich eine gut taubeneigrosse flache Geschwulst, mit zackig ausgefressenen Rändern und exulcerirter, ein jauchiges Secret absondernder Oberfläche, welche sich nach hinten zu ziemlich weit gegen die Zungenbasis hin erstreckt. Die linke Zungenhälfte ist vollkommen gesund. An der rechten Seite des Halses befindet sich etwa in der Höhe des Zungenbeins eine taubeneigrosse geschwollene Lymphdrüse, verschieblich und von weicher Consistenz. Die Schmerzen lassen dem Pat. weder Tag noch Nacht Ruhe, trotz seines noch immer guten Appetits vermag er nur mit der grössten Mühe und unter den heftigsten Schmerzen etwas flüssige Nahrung zu sich zu nehmen, kurz der Zustand war der Art, dass sich Patient mit der dringendsten Bitte an Prof. Hueter wandte, ihn durch baldige Operation von seinem Leiden zu befreien. Da unter solchen Umständen, bei dem schnellen Wachsthum des Cancroid, mit einer Operation nicht zu zögern war, so entschloss sich Professor Hueter schon am folgenden Tage, die Exstirpation der Neubildung vorzunehmen. Der Gefahr der sehr beträchtlichen Blutung vorzubeugen — weil die ganze rechte Zungenhälfte in diesem Falle zu exstirpiren war — schwankte Prof. Hueter zwischen zwei Verfahren, der Ligatur der betreffenden lingualis und der Durchsägung des Unterkiefers. Er entschloss sich für das erstere, wegen des Vortheils, die mit zu entfernende Lymphdrüse von der Unterbindungswunde der Zungenarterie aus exstirpiren zu können.

Operation. Der narkotisirte Patient lag mit stark rückwärts geneigtem Kopfe; um die Weichtheile des Halses noch mehr zu spannen, ward der Unterkiefer hart gegen

den Oberkiefer gedrängt. Nachdem der Hautschnitt dicht oberhalb und parallel dem fixirten Zungenbein gemacht, das Platysma getrennt, wurde die Submaxillar-Drüse nach oben hin zurückpräparirt, worauf sogleich die glänzende Digastricus-Sehne hervortrat. Oberhalb dieser wurde vorsichtig in die Tiefe gegangen, der nerv. hypoglossus trat hervor, nach innen hin sah man den scharfen Rand des mylohyoideus, und nachdem vorsichtig die Fasern des hyoglossus in der Tiefe des Dreiecks zwischen zwei Pincetten getrennt waren, zeigte sich sogleich die art. lingualis. Das isolirte Gefäss wurde an zwei Stellen unterbunden und zwischen den Unterbindungsstellen durchschnitten. Grössere Schwierigkeiten machte die Exstirpation der Lymphdrüse. Bei dem Versuche, sie mit einer Hakenzange zu fassen, um sie mit dem Messer von ihrer festen Verwachsung mit den umgebenden Weichtheilen loszutrennen, zerriss sie, und es ergoss sich aus ihr eine schmutzig breiige Masse. Jeder weitere Versuch, sie mit Haken, Kornzangen, Pinzetten fest zu fassen, misslang, und so konnte sie nur mühsam Stück für Stück entfernt werden. Da man beim weiteren Vordringen in die Tiefe merkte, dass sie sich bis zu den grossen Halsgefässen hinaberstreckte und mit ihrer Gefässscheide fest verwachsen war, musste von der vollständigen Exstirpation wegen der gefährlichen Nachbarschaft abgestanden werden. Die Blutung war während der ganzen Operation ziemlich unbedeutend gewesen. Die Narkose ward jetzt unterbrochen, und nachdem man gewartet, bis Pat. anfing aus derselben zu erwachen, wurde er aufgerichtet, die Zunge mit einer Krallenzange gefasst und mit einem starken Scalpell die ganze rechte Hälfte derselben bis zur Basis hin abgetragen. Die Blutung war höchst unbedeutend und wurde vollständig gestillt durch einmaliges Irrigiren des Mundes mit kaltem Wasser. Die gleich nach der Operation sich einstellenden Wundschmerzen werden durch Schmelzenlassen kleiner Eisstückchen im Munde gelindert.

Nachdem Pat. in der Nacht nach $^1/_6$ gr. Morph. leidlich geschlafen, war sein Befinden am folgenden Tage recht gut.

Schmerzen sind verschwunden. Mit Mühe kann etwas Milch genossen werden; Sprache ganz unverständlich. Am dritten Tage geringes Wundfieber (38,2° C.) Zungenwunde eitert reichlich, gegen die übelriechende Secretion fleissiges Ausspülen des Mundes mit Eiswasser. Schlucken noch beschwerlich. Halswunde schliesst sich fast prima intentione, eitert nur an der Stelle, wo die Ligaturfäden liegen. Am fünften Tage fängt der Patient schon an, etwas feste Nahrung zu sich zu nehmen. Zungenwunde bedeckt sich mit guten Granulationen; Secretion von Speichel und Eiter ist sehr reichlich. Ausspülen mit Sol. kal. hypermangan. Die Sprache fängt an, etwas verständlicher zu werden. Kein Fieber. Subjectives Befinden sehr gut. Am 7. Tage wird der eine, am 9. Tage der zweite Ligaturfaden entfernt, Tags darauf verlässt Patient zum ersten Mal das Bett und am 14. Tage nach der Operation das Spital. Die mit üppigen Granulationen bedeckte Zungenwunde verkleinert sich, keine Spur von Schmerzen. Halswunde geschlossen. Die Sprache ziemlich verständlich. Die linke Zungenhälfte krümmt sich hufeisenförmig gegen die operirte Seite hin.

Leider ist der anfangs gute Erfolg der Operation nicht von Bestand gewesen. Das erste Recidiv ging von dem zurückgebliebenen Reste der carcinösen Lympfdrüse aus; es entstand ein gut faustgrosser Abscess am Halse, der inzwischen geöffnet ist und aus dem sich eine grosse Menge cancroiden Eiters entleerte. Seit kurzer Zeit, also noch keine 3 Monate nach der zweiten Operation, ist auch ein Zungenrecidiv gekommen, welches rapide wächst und die Kräfte des Pat. von Tag zu Tag verzehrt.